Radiologie 2025 · 65:866–871
https://doi.org/10.1007/s00117-025-01461-x
Angenommen: 22. April 2025
Online publiziert: 17. Juni 2025
© The Author(s) 2025

Exogen-allergische Alveolitis

Die aktuelle S2k-Leitlinie aus radiologischer Sicht

Okka W. Hamer[1] · Dirk Koschel[2] · Beate Rehbock[3]

[1] Institut für Röntgendiagnostik, Universitätsklinikum Regensburg und Lungenfachklinik Caritas St. Maria, Donaustauf, Deutschland

[2] Abteilung Innere Medizin und Pneumologie, Fachkrankenhaus Coswig, Lungenzentrum, Coswig und Bereich Pneumologie, Medizinische Klinik 1, Universitätsklinikum Carl Gustav Carus, TU Dresden, Dresden, Deutschland

[3] Privatpraxis und Radiologische Begutachtung mit Spezialgebiet Lunge, Potsdam, Deutschland

Zusammenfassung

Die exogen-allergische Alveolitis (EAA) ist eine seltene, auf die Lunge beschränkte Erkrankung, der eine immunologisch bedingte Entzündungsreaktion des Lungenparenchyms und der terminalen Bronchioli zugrunde liegt. Die erste deutsche Leitlinie zur Diagnostik und Therapie der EAA ist im Jahr 2024 erschienen. Die Bildgebungsmethode der Wahl ist die High-Resolution-Computertomographie (HRCT). Radiologisch wird eine rein inflammatorische von einer fibrotischen EAA unterschieden. Bei Anzeichen des fibrotischen Typs in der HRCT sollte das quantitative Verhältnis zwischen der Inflammation und der Fibrose bestimmt und im Befund angegeben werden. Die Prognose hängt stark vom Ausmaß der Fibrose und dem Anteil sog. Honigwaben ab.

Schlüsselwörter
Interstitielle Lungenerkrankung · High-Resolution-Computertomographie · Fibrose · Inflammation · Air-Trapping

Die exogen-allergische Alveolitis (EAA) ist eine auf die Lunge beschränkte immunologisch komplex (Typ III und IV) bedingte Entzündungsreaktion des Lungenparenchyms und der terminalen Bronchioli. Sie wird in der überwiegenden Mehrheit durch die Inhalation von Antigenen bei zuvor sensibilisierten und genetisch prädisponierten Personen hervorgerufen. Es gibt unzählige Antigene, die als Auslöser fungieren können [3]. Als klassische Krankheitsbilder seien die Vogelhalterlunge (Auslöser: Proteine in Federn, Serum und Kot von Vögeln), die Farmerlunge (Auslöser: Bakterien, z. B. *Thermoactinomyces vulgaris*, und Pilze, z. B. Aspergillus fumigatus in Heu, Stroh, verschimmelten Pflanzen) und die Befeuchterlunge (Auslöser: z. B. *Achromobacter* in kontaminierten Befeuchtern und Klimaanlagen) genannt. Das Muster der EAA kann jedoch auch nichtinhalativ im Rahmen eines medikamentös-toxischen Geschehens vorkommen (dann als Hypersensitivitätspneumonitis bezeichnet).

Die EAA weist unterschiedliche Verlaufsformen auf. Einerseits wurde nach der klinischen Symptomatik ein akuter von einem chronischen Verlauf unterschieden, andererseits in jüngeren Publikationen nur eine nicht-fibrotische von einer fibrotischen Verlaufsform [5, 10, 14, 17, 20].

Die aktuelle internationale Leitlinie unterteilt die EAA klinisch in einen nicht-fibrotischen und fibrotischen Typ [14]. Radiologisch wird hier für den *nicht-fibrotischen* Typ die Einteilung in High-Resolution-Computertomographie(HRCT)-Muster „typisch für EAA“ vs. „vereinbar mit EAA“ und für den *fibrotischen* Typ die Einteilung in HRCT-Muster „typisch für EAA“ vs. „vereinbar mit EAA“ vs. „unbestimmt“ vorgeschlagen.

Im Jahr 2024 ist die erste deutsche S2k-Leitlinie zur Diagnostik und Therapie der EAA veröffentlicht worden, die in wichtigen Punkten von der internationalen Leitlinie abweicht [9]. Im folgenden Übersichtsartikel werden die Inhalte der deutschen

Dieser Beitrag erscheint in Ergänzung zu dem Themenheft 08/2024 *Interstitielle Lungenerkrankungen*. https://link.springer.com/journal/117/volumes-and-issues/64-8

QR-Code scannen & Beitrag online lesen

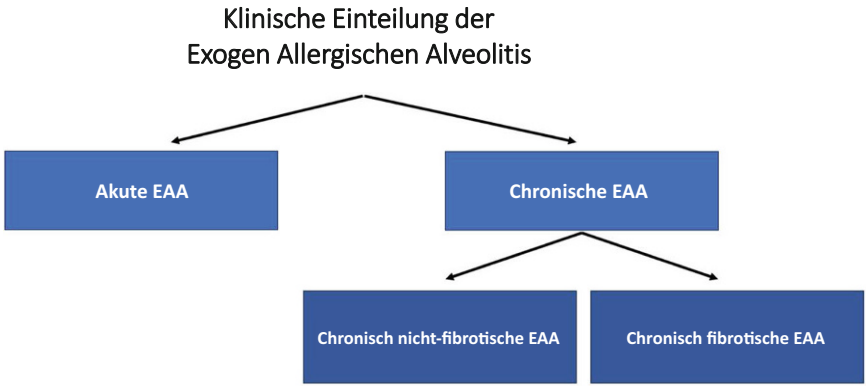

Abb. 1 ▲ Klinische Einteilung der exogen-allergischen Alveolitis (EAA) gemäß S2k-Leitlinie

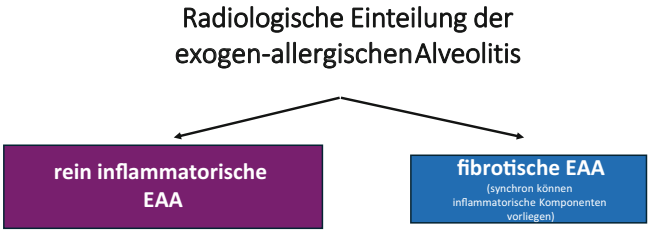

Abb. 2 ◄ Radiologische Einteilung der exogen-allergischen Alveolitis (EAA) gemäß S2k-Leitlinie

Leitlinie mit Fokus auf den radiologischen Part vorgestellt.

Epidemiologie

Die EAA ist eine seltene Erkrankung mit einer Inzidenz von ca. 1 Neuerkrankung pro 100.000/Jahr [6, 15, 18]. Sie tritt in der überwiegenden Mehrheit bei Erwachsenen auf. Das mittlere Erkrankungsalter liegt bei 52 Jahren. Selten können auch Kinder betroffen sein [8, 19]. Im Gegensatz zu vielen anderen interstitiellen Lungenerkrankungen ist das Rauchen ein protektiver Faktor [18, 21]. Dies wird auf die immunsuppressiven Eigenschaften des Rauchens, vor allem des inhalierten Nikotins zurückgeführt.

Klinische Einteilung

Klinisch macht es nach Ansicht der deutschen Leitlinienkommission weiterhin Sinn, die EAA in eine akute und chronische Verlaufsform einzuteilen. Bei der akuten Form kommt es 3–12 h nach wiederholter und intensiver Antigenexposition zu plötzlichen grippeähnlichen Symptomen. Bei Antigenkarenz ist der Patient in der Regel nach 24–48 h auch ohne medikamentöse Therapie wieder beschwerdefrei. Die chronische Form wird entweder durch eine lang andauernde kontinuierliche Antigenexposition oder durch rezidivierende Expositionen ausgelöst. Während die akute Form immer nicht-fibrotisch verläuft, werden bei der chronischen Form weitergehend die Subtypen fibrotisch und nicht-fibrotisch unterschieden (◘ **Abb. 1**).

Radiologische Einteilung

Was die Kategorisierung der EAA in der Radiologie angeht, hat sich die internationale Leitlinie in Deutschland aufgrund ihrer Komplexität nicht durchgesetzt. In Anlehnung an die klinische Einteilung der deutschen S2k-Leitlinie wird aus radiologischer Sicht vorgeschlagen, in der HRCT pragmatisch zwischen einer rein inflammatorischen und einer fibrotischen Form zu unterscheiden, da diese Einteilung objektivierbar und sowohl therapeutisch als auch prognostisch relevant ist (◘ **Abb. 2**). Dabei kann die fibrotische Form HRCT-morphologisch rein fibrotisch sein oder in Kombination mit inflammatorischen Zeichen auftreten. Umgekehrt kann die inflammatorische Form sowohl bei der akuten als auch bei der chronischen EAA gesehen werden, die fibrotische Form wird nur bei der chronischen EAA gesehen.

Technik

Die bildgebende Modalität der Wahl ist die native dünnschichtige Volumen-Computertomographie (CT), auch als High-Resolution-CT (HRCT) bezeichnet. Auf die technischen Parameter soll nur kurz eingegangen werden:

1. Die ausgespielte Schichtdicke sollte 1,2 mm nicht überschreiten.
2. Neben der axialen Orientierung sind zusätzlich max. 1,2 mm dicke multiplanare Rekonstruktionen in sagittaler und koronarer Ebene empfohlen.
3. Zusätzliche Aufnahmen in Exspiration (zur besseren Erkennbarkeit des Air-Trappings, siehe unten) oder Bauchlage (zur Unterscheidung einer funktionellen Hypostase von einer realen Parenchymveränderung) können bei Bedarf entweder als Einzelscans oder in einer erneuten Spiralakquisition in Low-dose-Technik erfolgen.

Morphologie in der High-Resolution-Computertomographie

Die EAA äußert sich in der HRCT in Form einer charakteristischen Kombination von HRCT-Zeichen und ihrer Verteilung in der Lunge (◘ **Tab. 1, 2 und 3 und** ◘ **Abb. 3, 4 und 5**). Zu beachten ist, dass nicht alle aufgeführten Merkmale synchron vorliegen müssen. Meist liegt eine Auswahl in unterschiedlicher Kombination und Gewichtung vor. Grundsätzlich steigt die Wahrscheinlichkeit für das Vorliegen einer EAA an, je mehr Zeichen in typischer Verteilung vorliegen. Für die fibrotische EAA gilt, dass meist synchron Zeichen des inflammatorischen Stadiums vorliegen. Folgende Punkte sind ergänzend zu beachten:

1. Air-Trapping stellt sich in Form eines Mosaikmuster dar. Da ein Mosaikmuster verschiedene Ursachen haben kann, darf Air-Trapping streng genommen nur dann befundet werden, wenn exspiratorische Aufnahmen vorliegen [2, 4, 7]. Es äußert sich hier in Form von geographisch konfigurierten hypodensen Arealen, die im Vergleich zur inspiratorischen Aufnahme nicht adäquat an Dichte zunehmen und nicht adäquat an Volumen abnehmen. Häufig ist der Befund jedoch schon in Inspiration so suggestiv, dass auf eine

Tab. 1 Terminologie der Zeichen in der High-Resolution-Computertomographie (HRCT) bei exogen-allergischer Alveolitis (EAA) und pathophysiologisches Korrelat

HRCT-Zeichen	HRCT-Morphologie	Korrelation
Drei-Dichte-Zeichen (hohe Spezifität)	*Areale mit 3 unterschiedlichen Dichtestufen:* Erhöht: entspricht Milchglas/Konsolidierung Erniedrigt: entspricht Air-Trapping Mittlere Graustufe: entspricht normalem Parenchym	Kombination aus infiltrativem und obstruktivem Prozess sowie nicht betroffenem Lungenparenchym
Honigwaben (nicht dominant)	Gruppierte, zystische Lufträume, die von dicken Wänden umgeben sind	Fibrosierung im Endstadium
Konsolidierung (selten)	Areale vermehrter Dichte ohne erkennbare Anatomie (Gefäße, Bronchialwände)	Inflammation, organisierende Pneumonie
Milchglastrübung	Areale vermehrter Dichte mit noch erkennbarer Anatomie (Gefäße, Bronchialwände)	Inflammation oder feine Fibrose
Milchglasknötchen	Noduli (bis ca. 5 mm Diameter) mit Milchglasdichte, unscharf begrenzt	Inflammatorische Bronchiolitis
Mosaikmuster durch Air-Trapping	Areale mit geografisch konfigurierter abwechselnd hoher und niedriger Dichte. Zunahme der Dichteunterschiede in Exspiration	Obstruktive Bronchiolitis, reflektorische hypoxische Vasokonstriktion
Retikulationen	Irregulär, feinmaschig oder grobmaschig, mit oder ohne Traktionsbronchi(ol)ektasen oder Honigwaben	Fibrosierung vor allem des intralobulären Interstitiums
Traktionsbronchiektasen/-bronchiolektasen	Dilatation der Bronchien/Bronchioli	Irreversible Erweiterung der Atemwege durch den Zug der umgebenden Lungenfibrose
Zysten (in ca. 10–40 % der Fälle)	Zart berandet, bis ca. 2,5 cm Diameter	Folge einer partiellen bronchiolären Obstruktion

Tab. 2 High-Resolution-Computertomographie (HRCT)-Morphologie der inflammatorischen exogen-allergischen Alveolitis (EAA)

HRCT-Zeichen	Verteilung
Milchglastrübung (dominant)	Meist diffus, weniger häufig multilokulär
Milchglasknötchen (dominant)	Zentrilobulär
Konsolidierung (selten)	Multilokulär, beidseitig
Air-Trapping	Multilokulär, beidseitig
Drei-Dichte-Zeichen	Multilokulär, beidseitig
Zysten	Innerhalb von Milchglas

Tab. 3 High-Resolution-Computertomographie(HRCT)-Morphologie der fibrotischen exogen-allergischen Alveolitis (EAA)

HRCT-Zeichen	Verteilung
Zusätzlich zu inflammatorischen Zeichen oder nur Zeichen der Fibrose	
Fibrose	
Retikulation	*Axial*: Meist asymmetrisch – multilokulär, peribronchovaskulär (20 %), peripher *Kraniokaudal*: Oberlappenbetont (10 %), unterlappenbetont (30 %), diffus oder zufällig 60 %, relative Aussparung dorsobasal 20–40 %
Traktionsbronchi(ol)ektasen	
Honigwaben	
Lungenemphysem (meist zentrilobulär)	Variabel, Oberlappendominanz möglich

exspiratorische Aufnahme verzichtet werden kann. Minimum-Intensitäts-Projektionen (MinIPs) erleichtern die Erkennbarkeit des Air-Trappings.

2. Das Drei-Dichte-Zeichen bezeichnet das Nebeneinander von 3 Graustufen im Lungenparenchym (Air-Trapping, normale Lunge, Milchglas/Konsolidierung; [14, 22]). Es ist ein Indikator für einen gemischt infiltrativen und obstruktiven Prozess.
3. Die chronische Form der EAA kann sich bei einigen Patienten mit Farmerlunge statt mit einer Fibrose in Form eines zentrilobulären Lungenemphysems äußern.
4. Die fibrotische EAA kann sich selten mit dem klassischen Muster einer „usual interstitial pneumonia" (UIP) oder nicht spezifischen interstitiellen Pneumonie (NSIP) äußern.
5. Im radiologischen Befund sollte bei der fibrotischen EAA kommentiert werden, ob eine Inflammation vorliegt und wie die Gewichtung zwischen Fibrose und Inflammation ist. Dies hat unmittelbare therapeutische Konsequenz. Bisher hat sich noch keine softwaregestützte/auf künstlicher Intelligenz (KI) basierende Methode etabliert, um diese Gewichtung objektiv vornehmen zu können. Daher muss subjektiv durch die Radiologin/den Radiologen eingeschätzt werden, ob die Inflammation (Milchglastrübung, Milchglasnoduli oder Konsolidierung außerhalber offensichtlicher Fibrose) oder die Zeichen einer Fibrose quantitativ im Vordergrund stehen. Für den behandelnden Pneumologen muss aus dieser Einschätzung ersichtlich sein, ob eher eine antiinflammatorische Therapie, eine antifibrotische Therapie oder eine Kombinationstherapie zielführend ist.

Differenzialdiagnose

Radiologisch sind die wichtigsten Differenzialdiagnosen der inflammatorischen EAA:

- die respiratorische Bronchiolitis (jedoch im Gegensatz zur EAA Oberlappendominanz der zentrilobulären Milchglasnoduli und häufig Bronchialwandverdickungen, die keine Begleitzeichen der EAA sind),
- die infektiöse Bronchiolitis (jedoch im Gegensatz zur EAA eher multilokulär als diffuse Verteilung der zentrilobulären Milchglasnoduli, zudem häufig Bronchialwandverdickungen und „tree-in-bud", die keine Zeichen der EAA sind) und
- die lymphozytäre interstitielle Pneumonie (jedoch im Gegensatz zur EAA wesentlich häufiger und zahlreichere Zysten, kein Air-Trapping und häufig Assoziation mit einer autoimmunolo-

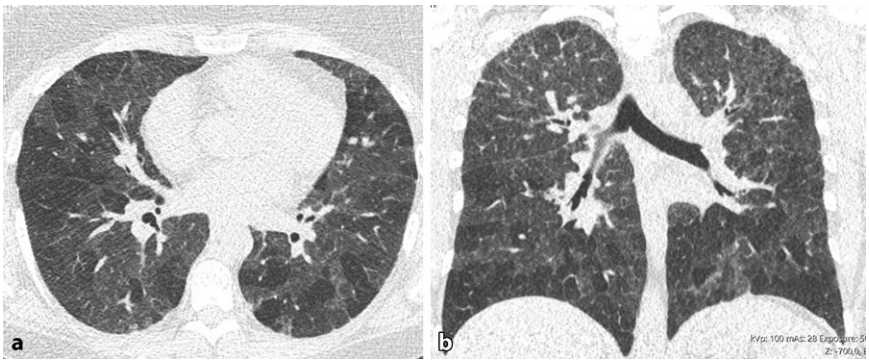

Abb. 3 ▲ Inflammatorische exogen-allergischen Alveolitis (EAA). **a** Axiale und **b** koronare multiplanare Reformation (MPR) einer nativen High-Resolution-Computertomographie (HRCT). Diffus in der Lunge verteilt zeigt sich eine Kombination aus Milchglas und Air-Trapping. Zeichen einer Fibrose fehlen

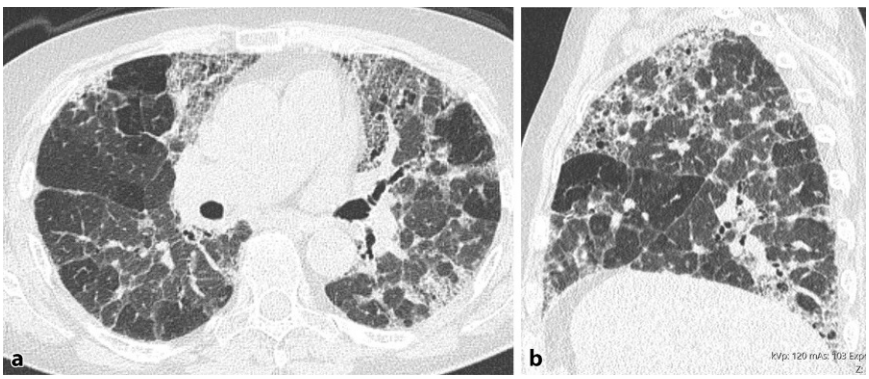

Abb. 4 ▲ Fibrotische exogen-allergische Alveolitis (EAA) mit viel Inflammation. **a** Axiale und **b** sagittale multiplanare Reformation (MPR) einer nativen High-Resolution-Computertomographie (HRCT). Oberlappenbetonte Fibrose erkenntlich an irreguläre Retikulationen und Traktionsbronchiektasen. Zudem diffus verteiltes Milchglas und Air-Trapping. Beachte auch das Drei-Dichte-Zeichen

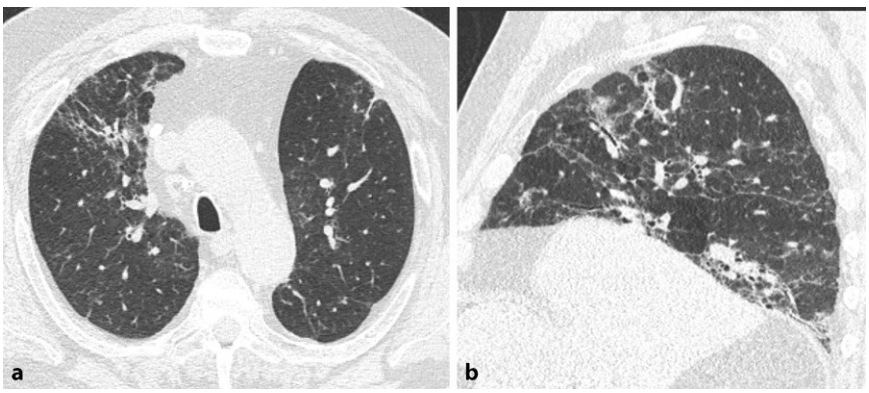

Abb. 5 ▲ Fibrotische exogen-allergische Alveolitis (EAA) ohne Inflammation. **a** Axiale und **b** sagittale multiplanare Reformation (MPR) einer nativen High-Resolution-Computertomographie (HRCT). Fibrose erkenntlich an irreguläre Retikulationen und Traktionsbronchiektasen. Zudem Air-Trapping. Zeichen einer Inflammation zeigen sich nicht

gischen Grunderkrankung, vor allem dem Sjögren-Syndrom).

Radiologisch sind die wichtigsten Differenzialdiagnosen der fibrotischen EAA:

- idiopathische Lungenfibrose (IPF) (jedoch im Gegensatz zur EAA subpleural und dorsobasal dominant, Beteiligung der kostophrenischen Winkel, Dominanz von Honigwaben, keine oder nur wenig Zeichen eine Inflammation); das Drei-Dichte-Zeichen hat die höchste Spezifität bei der Differenzierung einer fibrotischen EAA gegenüber einer IPF [4],
- interstitielle Lungenerkrankungen mit dem Muster einer nicht spezifischen interstitiellen Pneumonie (NSIP) (jedoch im Gegensatz zur EAA selten und lediglich diskretes Air-Trapping, nur selten zentrilobuläre Milchglasnoduli, in einem Teil der Fälle relative Aussparung des Subpleuralraums)
- Asbestose (jedoch im Gegensatz zur EAA Expositionsanamnese gegenüber Asbest positiv, Dominanz der Fibrose in den dorsobasalen Unterlappen, asbestbedingte Pleuraveränderungen)

Prognose

Die Morphologie in der HRCT trägt bei der fibrotischen EAA zur Prognoseabschätzung bei. Mit zunehmendem Ausmaß der Fibrose und mit dem Auftreten von Honigwaben verschlechtert sich die Prognose [1, 11–13]. Wenn Honigwaben nur in 1 oder 2 Lappen auftreten, weist die fibrotische EAA eine bessere Prognose auf als die IPF (medianes Überleben: fibrotische EAA: 8 Jahre gegenüber IPF: 5,2 Jahre; [16]). Wenn Honigwaben in allen 5 Lappen auftreten, gleicht sich das mediane Überleben der beiden Erkrankungen an (2,8 Jahre). Aber auch Retikulationen, Milchglastrübungen und ein Mosaikmuster wurden als unabhängige Prädiktoren für die Mortalität beschrieben [12].

Fazit für die Praxis

- **Im Jahr 2024 ist die erste deutsche Leitlinie zur Diagnostik und Therapie der exogen-allergischen Alveolitis (EAA) erschienen.**
- **Die Bildgebung nimmt einen hohen Stellenwert bei der Abklärung von PatientInnen mit V. a. EAA ein.**
- **Die Methode der Wahl ist hierbei die dünnschichtige Volumen-Computertomographie.**
- **Radiologisch wird eine pragmatische und therapierelevante Einteilung der EAA in eine rein inflammatorische und eine fibrotische EAA vorgeschlagen. Diese Formen sind an der Kombination ausgewählter Zeichen in charakteristischer Verteilung erkennbar.**

- **Die Wahrscheinlichkeit des Vorliegens einer EAA steigt, je mehr charakteristische Zeichen in typischer Verteilung vorliegen.**
- **Der radiologische Befund muss Auskunft darüber gegeben, ob eine inflammatorische oder fibrotische EAA vorliegt.**
- **Im Fall einer fibrotischen EAA muss festgehalten werden, ob eine inflammatorische Komponente vorliegt und wie die Gewichtung zwischen Fibrose und Inflammation ist.**

Korrespondenzadresse

Prof. Okka W. Hamer
Institut für Röntgendiagnostik, Universitätsklinikum Regensburg und Lungenfachklinik Caritas St. Maria
Donaustauf, Deutschland
okka.hamer@ukr.de

Funding. Open Access funding enabled and organized by Projekt DEAL.

Einhaltung ethischer Richtlinien

Interessenkonflikt. O.W. Hamer, D. Koschel und B. Rehbock geben an, dass kein Interessenkonflikt besteht.

Für diesen Beitrag wurden von den Autor/-innen keine Studien an Menschen oder Tieren durchgeführt. Für die aufgeführten Studien gelten die jeweils dort angegebenen ethischen Richtlinien.

Open Access. Dieser Artikel wird unter der Creative Commons Namensnennung 4.0 International Lizenz veröffentlicht, welche die Nutzung, Vervielfältigung, Bearbeitung, Verbreitung und Wiedergabe in jeglichem Medium und Format erlaubt, sofern Sie den/die ursprünglichen Autor(en) und die Quelle ordnungsgemäß nennen, einen Link zur Creative Commons Lizenz beifügen und angeben, ob Änderungen vorgenommen wurden. Die in diesem Artikel enthaltenen Bilder und sonstiges Drittmaterial unterliegen ebenfalls der genannten Creative Commons Lizenz, sofern sich aus der Abbildungslegende nichts anderes ergibt. Sofern das betreffende Material nicht unter der genannten Creative Commons Lizenz steht und die betreffende Handlung nicht nach gesetzlichen Vorschriften erlaubt ist, ist für die oben aufgeführten Weiterverwendungen des Materials die Einwilligung des jeweiligen Rechteinhabers einzuholen. Weitere Details zur Lizenz entnehmen Sie bitte der Lizenzinformation auf http://creativecommons.org/licenses/by/4.0/deed.de.

Abstract

Hypersensitivity pneumonitis. S2K guideline from a radiological perspective

Hypersensitivity pneumonitis (HP, also known as extrinsic allergic alveolitis [EAA]) is a rare disease which is limited to the lungs and caused by an immunological inflammatory reaction of the lung parenchyma and terminal bronchioli. The first German guideline on the diagnosis and treatment of HP was published in 2024. The imaging method of choice is high-resolution computed tomography (HRCT). Radiologically, a distinction is made between purely inflammatory and fibrotic HP. If there are signs of fibrotic HP in the HRCT, the relation between the extent of inflammation and fibrosis should be determined and given in the report. The prognosis depends significantly on the extent of fibrosis and the proportion of so-called honeycombs.

Keywords
Intertitial lung disease · High-resolution computed tomography · Fibrosis · Inflammation · Air trapping

Literatur

1. Adegunsoye A, Oldham JM, Bellam SK, Montner S, Churpek MM, Noth I et al (2019) Computed Tomography Honeycombing identifies a progressive fibrotic phenotype with increased mortality across diverse interstitial lung diseases. Ann Am Thorac Soc 16(5):580–588. https://doi.org/10.1513/AnnalsATS.201807-443OC
2. Bankier AA, MacMahon H, Colby T, Gevenois PA, Goo JM, Leung ANC et al (2024) Fleischner society: glossary of terms for thoracic imaging. Radiology 310(2):e232558. https://doi.org/10.1148/radiol.232558
3. Barnes H, Lu J, Johannson KA (2022) Development of a knowledge-sharing website for hypersensitivity pneumonitis exposures. ATS Scholar 3(3):460–467. https://doi.org/10.34197/ats-scholar.2021-0139IN
4. Barnett J, Molyneaux PL, Rawal B, Rezaur A, Hare SS, Vancheeswaran R et al (2019) Variable utility of mosaic attenuation to distinguish fibrotic hypersensitivity pneumonitis from idiopathic pulmonary fibrosis. Eur Respir J. https://doi.org/10.1183/13993003.00531-2019
5. Costabel U, Miyazaki Y, Pardo A, Koschel D, Bonella F, Spagnolo P et al (2020) Hypersensitivity pneumonitis. Nat Rev Dis Primers 6(1):65. https://doi.org/10.1038/s41572-020-0191-z
6. Fernández Pérez ER, Kong AM, Raimundo K, Koelsch TL, Kulkarni R, Cole AL (2018) Epidemiology of hypersensitivity pneumonitis among an insured population in the United States: a claims-based cohort analysis. Ann Am Thorac Soc 15(4):460–469. https://doi.org/10.1513/AnnalsATS.201704-288OC
7. Gayá García-Manso I, Arenas-Jiménez J, García-Sevila R, Ruiz-Alcaraz S, Sirera-Matilla M, García-Garrigós E et al (2022) Mosaic attenuation in non-fibrotic areas as a predictor of non-usual interstitial pneumonia pathologic diagnosis. Sci Rep 12(1):7289. https://doi.org/10.1038/s41598-022-10750-7
8. Griese M, Stehling F, Schwerk N, Rosewich M, Jerkic P-S, Rock H et al (2021) Hypersensitivity pneumonitis: Lessons from a randomized controlled trial in children. Pediatr Pulmonol 56(8):2627–2633. https://doi.org/10.1002/ppul.25513
9. Koschel D, Behr J, Berger M, Bonella F, Hamer O, Joest M et al (2024) Diagnostik und Therapie der exogen-allergischen Alveolitis. Pneumologie. https://doi.org/10.1055/a-2369-8458
10. Lacasse Y, Selman M, Costabel U, Dalphin J-C, Morell F, Erkinjuntti-Pekkanen R et al (2009) Classification of hypersensitivity pneumonitis: a hypothesis. Int Arch Allergy Immunol 149(2):161–166. https://doi.org/10.1159/000189200
11. Lynch DA (2019) CT phenotypes in hypersensitivity pneumonitis. Chest 155(4):655–656. https://doi.org/10.1016/j.chest.2018.10.048
12. Oh JH, Kang J, Song JW (2023) Fibrosis score predicts mortality in patients with fibrotic hypersensitivity pneumonitis. Front Med 10:1131070. https://doi.org/10.3389/fmed.2023.1131070
13. Ojanguren I, Morell F, Ramón M-A, Villar A, Romero C, Cruz MJ, Muñoz X (2019) Long-term outcomes in chronic hypersensitivity pneumonitis. Allergy 74(5):944–952. https://doi.org/10.1111/all.13692
14. Raghu G, Remy-Jardin M, Ryerson CJ, Myers JL, Kreuter M, Vasakova M et al (2020) Diagnosis of hypersensitivity pneumonitis in adults. An official ATS/JRS/ALAT clinical practice guideline. Am J Respir Crit Care Med 202(3):e36–e69. https://doi.org/10.1164/rccm.202005-2032ST
15. Rittig Hald A, Hilberg O, Ibsen R, Løkke A (2019) Incidence, comorbidity and survival rate of hypersensitivity pneumonitis: a national population-based study. ERJ Open Res. https://doi.org/10.1183/23120541.00259-2018
16. Salisbury ML, Gu T, Murray S, Gross BH, Chughtai A, Sayyouh M et al (2019) Hypersensitivity pneumonitis: radiologic phenotypes are associated with distinct survival time and pulmonary function trajectory. Chest 155(4):699–711. https://doi.org/10.1016/j.chest.2018.08.1076
17. Salisbury ML, Myers JL, Belloli EA, Kazerooni EA, Martinez FJ, Flaherty KR (2017) Diagnosis and treatment of fibrotic hypersensitivity pneumonia. Where we stand and where we need to go. Am J Respir Crit Care Med 196(6):690–699. https://doi.org/10.1164/rccm.201608-1675PP
18. Solaymani-Dodaran M, West J, Smith C, Hubbard R (2007) Extrinsic allergic alveolitis: incidence and mortality in the general population. QJM

100(4):233–237. https://doi.org/10.1093/qjmed/hcm008
19. Torrent-Vernetta A, Gaboli M, Castillo-Corullón S, Mondéjar-López P, Sanz SV, Costa-Colomer J et al (2022) Incidence and Prevalence of Children's Diffuse Lung Disease in Spain. Arch Bronconeumol 58(1):22–29. https://doi.org/10.1016/j.arbres.2021.06.001
20. Vasakova M, Morell F, Walsh S, Leslie K, Raghu G (2017) Hypersensitivity pneumonitis: perspectives in diagnosis and management. Am J Respir Crit Care Med 196(6):680–689. https://doi.org/10.1164/rccm.201611-2201PP
21. Warren CP (1977) Extrinsic allergic alveolitis: a disease commoner in non-smokers. Thorax 32(5):567–569. https://doi.org/10.1136/thx.32.5.567
22. Webb WR (2006) Thin-section CT of the secondary pulmonary lobule: anatomy and the image—the 2004 Fleischner lecture. Radiology 239(2):322–338. https://doi.org/10.1148/radiol.2392041968

Hinweis des Verlags. Der Verlag bleibt in Hinblick auf geografische Zuordnungen und Gebietsbezeichnungen in veröffentlichten Karten und Institutsadressen neutral.

Wie gefährlich ist Gender Bias in der Künstlichen Intelligenz?

Künstliche Intelligenz (KI) wird heute schon vielfach bei der Entscheidungsfindung benutzt. Doch was passiert, wenn die Datengrundlage, auf der diese Entscheidungen beruhen, verzerrt ist? Eine geschlechtsspezifische Voreingenommenheit, die technische und gesellschaftliche Folgen haben kann.

Für Molekularmediziner Prof. Dr. Christian Prinz von der SRH Fernhochschule ist klar: KI ist nur so objektiv wie die Daten, mit denen sie trainiert wurde. Das Problem: Viele dieser Daten spiegeln gesellschaftliche Vorurteile wider. Besonders deutlich wird das in der Medizin. Studien zeigen, dass Frauen bei Brustschmerzen im Schnitt länger auf ein EKG warten als Männer. Ihre Symptome werden häufiger als psychisch eingestuft, insbesondere wenn sie von der vermeintlich männlichen Herzinfarktsymptomatik abweichen. Und das hat Auswirkungen auf die Ergebnisse, wenn man die KI mit diesen Studiendaten trainiert, um sie dann zur Unterstützung rund um eine Herzinfarktdiagnose einzusetzen.

Die Daten lügen nicht. Oder doch?

„Die vorhandenen Daten sind immer die Grundlage. Wenn sie Bias enthalten, dann produzieren sie Bias-behaftete Vorhersagen. Das passiert oft unbemerkt, wenn man nicht genau auf die Daten schaut", erklärt Prinz. Überlässt man also der KI das Feld unkontrolliert, entsteht laut dem Wissenschaftler bei gesellschaftlich positiven Entwicklungen in der KI oft wieder ein Reset, weil deren Datengrundlage somit massiv überholt ist.
In seiner Forschung beschäftigt sich Christian Prinz unter anderem mit geschlechtsspezifischen Unterschieden in medizinischen Daten und den Risiken algorithmischer Entscheidungen. Aus diesem Bereich liefert er ein konkretes Beispiel: Eine Frau klagt über Übelkeit, Rückenschmerzen und Erschöpfung: Symptome, die durchaus zu einem Herzinfarkt gehören, aber oft übersehen werden. „Die KI erkennt solche Fälle oft schlechter, weil sie auf Datensätzen basiert, in denen Männer überrepräsentiert sind und weibliche Symptomatiken als ‚atypisch' gelten", so Prinz.

Wenn Algorithmen benachteiligen

Nicht nur in der Medizin, auch in anderen Bereichen zeigt sich Gender Bias. Dabei ist Bias nicht nur ein Datenproblem, sondern auch eine Frage der Modellierung. „KI übernimmt nicht nur die Muster aus den Daten, sondern reproduziert auch die Denkweisen ihrer Entwickler", sagt Prinz. Gerade bei generativer KI sei das besonders kritisch: „Wenn ChatGPT etwa beim Programmieren hilft, übernimmt es oft Codefragmente mit inhärenten Verzerrungen. Diese werden dann weitergetragen."

„Diversität in den Daten ist essenziell"

Vollständig ausschließen lässt sich Bias wohl nie. Doch es gibt wirkungsvolle Maßnahmen, um ihn zu erkennen und zu reduzieren. Technisch helfen Fairnessmetriken, De-Bias-Methoden oder Explainability-Tools, die nachvollziehbar machen, wie eine KI zu ihren Entscheidungen kommt. Organisatorisch sind interdisziplinäre Teams, Audits und Ethikleitlinien notwendig. Und gesellschaftlich braucht es mehr Aufklärung und Verantwortung.
„Ein wichtiger Faktor ist auch die Datenqualität", betont Prinz. „Wenn wir KI mit verzerrten oder unausgewogenen Daten füttern, dürfen wir uns über diskriminierende Ergebnisse nicht wundern. Diversität in den Daten ist essenziell." Noch wichtiger ist aber laut dem Professor, dass in den Daten das abgebildet sein muss, was vorhergesagt werden soll.

Eine Frage der Gerechtigkeit

Gender Bias in der KI ist kein Randphänomen. „Doch die Technik ist nicht unser Feind", sagt Prinz. Er ist sich sicher: KI kann helfen, Entscheidungen objektiver und besser zu machen, wenn sie richtig eingesetzt wird. Dazu gehört, bestehende Ungleichheiten zu erkennen und nicht unreflektiert in neue Systeme zu übernehmen. Nur so kann KI zu einem Werkzeug der Gerechtigkeit werden; und nicht zu einem Verstärker alter Vorurteile.

Weitere Informationen (Fachtext):
https://www.mobile-university.de/tw-digitalisierung/gender-bias-in-der-kuenstlichen-intelligenz/

Quelle: Pressemitteilung SRH Fernhochschule; www.idw-online.de